TÍTULO: Adelanto puberal

AUTORES:

Luis Alfonso Alonso García
Médico pediatra
Servicio de Pediatría
Hospital Universitario Infantil La Paz. **Madrid**

Nerea Itza Martín
Médico pediatra
Servicio Endocrinología pediátrica
Hospital Universitario Infantil La Paz. **Madrid**.

Cómo citar este artículo: Alonso García LA, Itza Martín N. Guía de Algoritmos en Pediatría de Atención Primaria. Adelanto puberal. AEPap. **2019** (en línea). consultado el dd/mm/aaaa. Disponible en algoritmos.aepap.org

Algoritmos

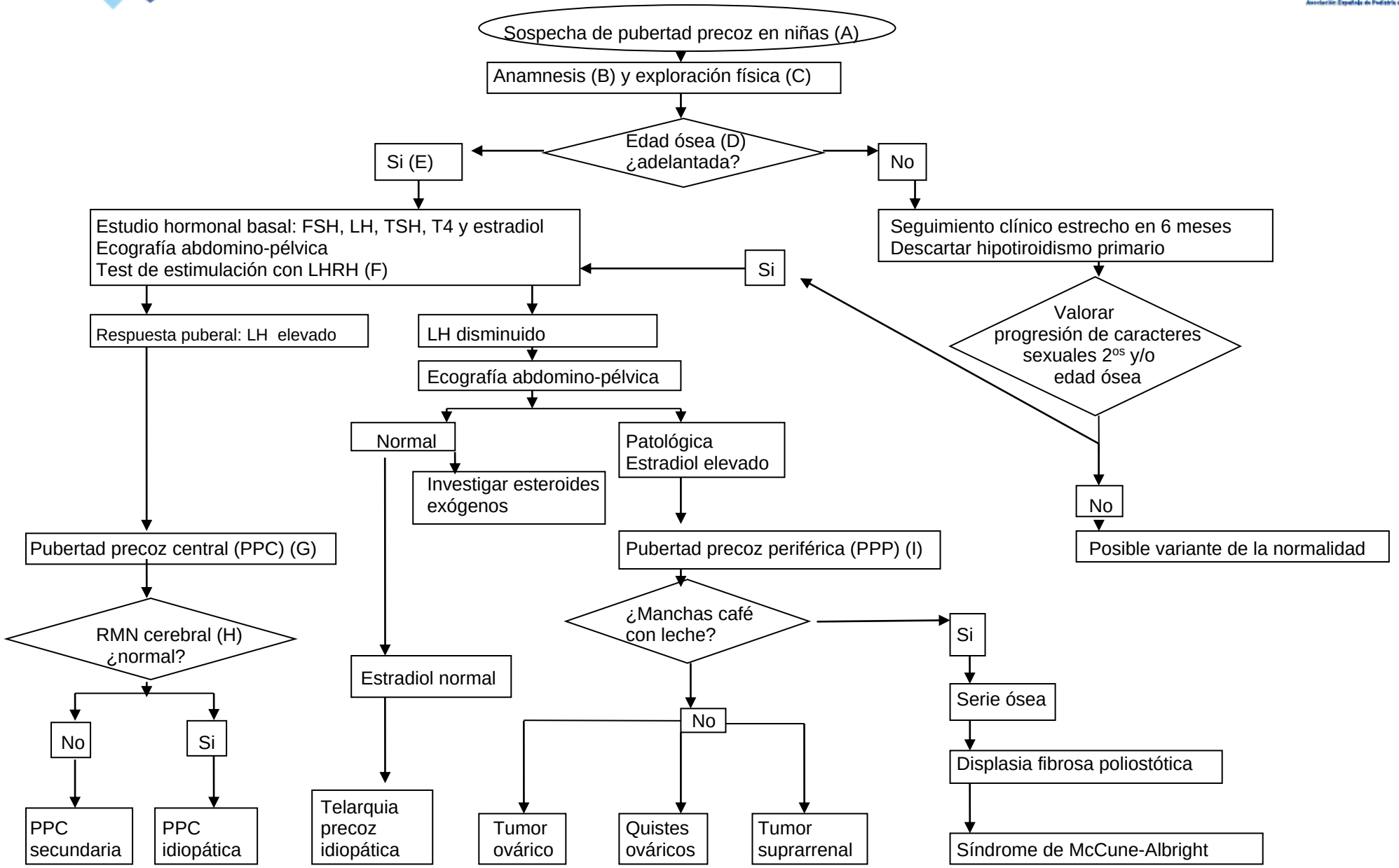
Sospecha de pubertad precoz en niñas (A)
Anamnesis (B) y exploración física (C)
Edad ósea (D) ¿adelantada?
Si (E)
No
Estudio hormonal basal: FSH, LH, TSH, T4 y estradiol
Ecografía abdomino-pélvica
Test de estimulación con LHRH (F)
Si
Seguimiento clínico estrecho en 6 meses
Descartar hipotiroidismo primario
Valorar progresión de caracteres sexuales 2os y/o edad ósea
Respuesta puberal: LH elevado
LH disminuido
Ecografía abdomino-pélvica
Normal
Investigar esteroides exógenos
Patológica Estradiol elevado
No
Posible variante de la normalidad
Pubertad precoz central (PPC) (G)
Pubertad precoz periférica (PPP) (I)
RMN cerebral (H) ¿normal?
¿Manchas café con leche?
Si
Estradiol normal
Serie ósea
No
No
Si
Displasia fibrosa poliostótica
PPC secundaria
PPC idiopática
Telarquia precoz idiopática
Tumor ovárico
Quistes ováricos
Tumor suprarrenal
Síndrome de McCune-Albright

Algoritmos

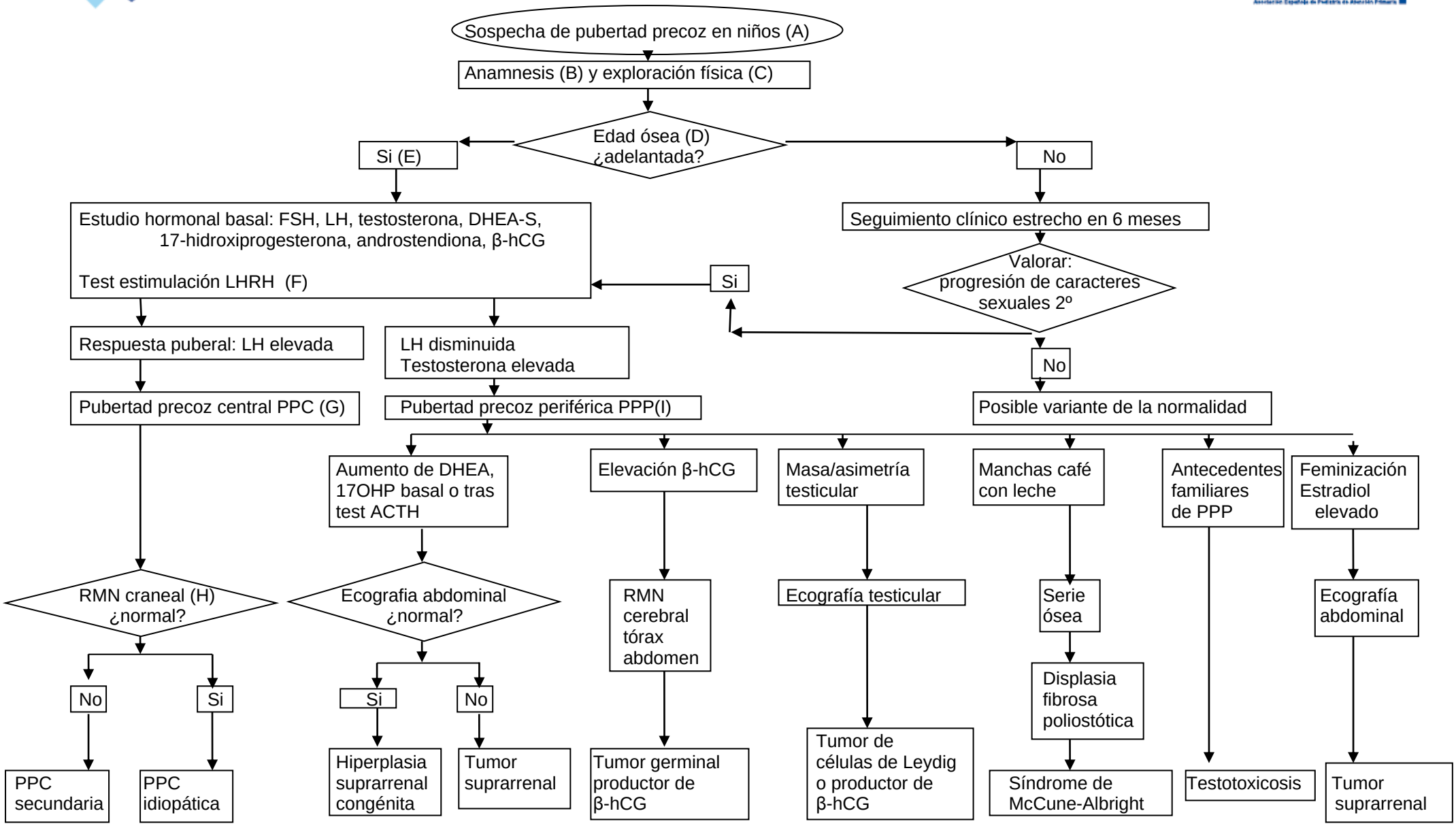

β-hCG: gonadotropina corionica humana polipeptido beta

A. Pubertad precoz

Es la aparición de **caracteres sexuales secundarios** a una edad menor de -2.5 desviaciones estándar (DE) respecto a la media poblacional. En nuestro medio se considera la aparición del botón mamario **en niñas** antes de los 8 años de edad y aumento del volumen testicular de 4 ml o más **en niños** antes de los 9 años de edad. La frecuencia de pubertad precoz en niñas es 10 veces más frecuente que en los niños.

Otros términos

-Pubertad adelantada es la aparición de caracteres sexuales secundarios entre los 8 y 9 años en las niñas y entre los 9 y 10 años en los niños.

-Telarquia es el comienzo del desarrollo mamario. **Telarquia precoz idiopática:** desarrollo mamario aislado (sin ir acompañado de otros signos de maduración sexual) uni o bilateral, benigna, fluctuante y, autolimitada, en niñas menores de 8 años.

-Pubarquia es la aparición de vello púbico. **Pubarquia precoz,** se define como la aparición de vello púbico aislada antes de los 8 años en la niña y antes de los 9 años en el niño.

-Adrenarquia precoz: aparición de vello púbico (pubarquia) con o sin axilarquia, con aumento del olor corporal apocrino y/o acné antes de los 8 años en niñas y los 9 años en niños[1-5.]

Secuencia de maduración puberal normal

Niñas

El crecimiento mamario o telarquia, uni o bilateral, es la primera manifestación de pubertad en las niñas y acontece aproximadamente a una edad ósea de 11 años. El estirón puberal se inicia en el estadio dos de Tanner, coincidiendo con la aparición del botón mamario, y alcanzando el pico máximo de velocidad de crecimiento (VC) en el estadio tres de Tanner (VC de 9 ± 2 cm/año). Durante los tres años de máximo crecimiento en la adolescencia se produce un incremento de la talla en las mujeres de aproximadamente 20-25 cm y finaliza aproximadamente a una edad ósea de 15 años.

La menarquia se produce aproximadamente dos años después del inicio puberal, y cuando el estirón puberal está prácticamente finalizado. El crecimiento postmenarquia es muy variable, entre 4 y 11 cm, con una media de 7 cm. El crecimiento cesa a una edad media de 17,3 años.

Hay aumento del tamaño ovárico (más de 1 ml) y uterino, así como la presencia de microquistes en el ovario (mayores de 10 mm de diámetro y más de 6).

Niños

La primera manifestación de desarrollo puberal es el aumento del tamaño testicular (≥ de 4 ml medidos con orquidómetro de Prader) y la bolsa escrotal, que se enrojece y adquiere mayor rugosidad, y acontece a una edad ósea de 13 años.

El estirón puberal se inicia en estadio tres de Tanner, coincidiendo con el crecimiento longitudinal del pene, alcanzándose el pico máximo de VC durante el estadio tres de Tanner (VC 10,5 ± 2 cm/año). Durante los tres años de máximo crecimiento en la adolescencia se produce un incremento medio de la talla de 25 cm[6,7].

Además, la testosterona en varones produce un aumento del tamaño de la laringe, del cartílago cricoides y de los músculos laríngeos que condicionan el cambio de la voz (alcanzado a los 15-16 años)[8-11].

B. Antecedentes

Antecedentes personales

Se debe preguntar por la de la edad de aparición de signos puberales, por la rapidez de evolución de los mismos y si hay o ha habido aceleración lineal de crecimiento.

Es preciso descartar administración exógena de sustancias, medicamentos o tratamientos tópicos que contengan sustancias hormonales.

Preguntar por antecedentes o síntomas neurológicos (infecciones, anomalías del sistema nervioso central, alteración del comportamiento, cefaleas, problemas visuales, traumatismo craneoencefálico…), pueden indicar una causa central de pubertad.

Antecedentes familiares

Preguntar por la edad de aparición de signos puberales en padres y hermanos: edad de menarquía de la madre, edad del estirón del padre. Presencia de hirsutismo en los progenitores, apetencia por la sal, antecedentes de pubertad precoz o talla baja familiar[8-11].

C. Exploración física

Incluye el peso, la talla y velocidad de crecimiento. Se debe realizar una exploración física completa incluyendo la evaluación de los campos visuales (un defecto sugiere la posibilidad de una masa del sistema nervioso central) y el examen de las manchas café con leche (lo que sugeriría una neurofibromatosis o un síndrome de McCune-Albright).

La evaluación del desarrollo puberal se realiza con los estadios de Tanner (tabla 1 y 2, figuras 1-3). Se valoran 3 aspectos: desarrollo mamario en la mujer, desarrollo del volumen testicular en varón y en ambos el grado de pubarquia[11]. En los varones en la pubertad normal y en la pubertad precoz central hay aumento del tamaño testicular; en la pubertad precoz periférica lo que predomina es el aumento en la longitud del pene en comparación con los testículos.

Curvas de referencia de peso, talla y velocidad de crecimiento

En la práctica clínica habitual se utilizan curvas de referencia realizadas con los datos obtenidos de las mediciones de la población. Se recomienda utilizar las que mejor se adapten a nuestra población.

Clásicamente se han utilizado las tablas de Hernández y cols de 1988; actualmente disponemos de estudios más recientes: Carrascosa y cols (Barcelona 2003); Fundación Faustino Orbegozo, Sobradillo B y cols (Bilbao 2004); Centro Andrea Prader, Fernández Longás A y cols (Zaragoza 2004); y el estudio transversal español del 2008 actualizado en el 2010 que integra los previos más las comunidades de Andalucía y Madrid[12,13].

D. Valoración de la edad ósea

Si la edad ósea se encuentra adelantada más de 1 año (en mayores de 2 años de edad se utiliza la radiografía anteroposterior de mano y muñeca izquierda comparándola con el atlas de Greulich y Pyle), pasaremos a realizar el resto de pruebas complementarias. En la pubertad precoz encontramos una edad ósea acelerada, típicamente, 2-3 años, superior a la cronológica y próxima a los 10-11 años.

Si la edad ósea es acorde a la edad cronológica, realizaremos un seguimiento clínico estrecho y valoraremos repetir la edad ósea en 6 meses[14].

E. Derivación a consultas de endocrinología

Tras realizar anamnesis, exploración física y la edad ósea hemos de decidir si requiere observación o derivar a consultas de endocrinología infantil, para realizar pruebas funcionales específicas endocrinológicas, así como pruebas de imagen y tratamiento si precisa.

Los casos de pubertad adelantada, telarquia precoz idiopática (o prematura), adrenarquia precoz idiopática (o prematura) y ginecomastia del adolescente pueden seguirse, mediante observación estrecha cada 6 meses, siempre que no presenten adelanto de la edad ósea significativa y tengan buen pronóstico de talla final[3].

Se deberá derivar a endocrinología pediátrica:

- Niñas con desarrollo mamario aislado con edad ósea adelantada, por poder tratarse de una pubertad precoz central o periférica. Si la edad ósea es igual a la cronológica puede tratarse de una telarquia prematura por una actividad ovárica transitoria, por mayor sensibilidad de los receptores de tejido mamario o por una producción mayor de suprarrenal de precursores de estrógenos.
- Niñas con vello pubiano o axilar con edad ósea adelantada. Puede no ser una variante puberal normal (adrenarquia prematura por producción precoz de andrógenos suprarrenales) y tratarse de formas de hiperplasia adrenal congénita no clásica o tumores suprarrenales secretores de andrógenos.
- Niños con aumento testicular, alargamiento de pene, vello pubiano y/o axilar con edad ósea adelantada.
- Niños con vello pubiano y/o axilar con edad ósea adelantada. Igual que en las niñas habrá que realizar estudios complementarios pues puede no ser una variante puberal normal (adrenarquia prematura por producción precoz de andrógenos suprarrenales) y tratarse de hiperplasia adrenal congénita no clásica o tumores suprarrenales secretores de andrógenos.
- Niños o niñas que asocien disociación gonadogenital (por ej. pene maduro pero con testes infantiles) o signos de pubertad heterosexual (virilización en niñas o feminización en niños) deben remitirse de modo urgente, por su riesgo de presentar una enfermedad grave de base.

- Sospecha de pubertad precoz: niñas con desarrollo mamario precoz, vello pubiano y/o axilar, menarquía. Niños con aumento testicular precoz, alargamiento de pene, vello pubiano y/o axilar.

.

F. Interpretación de pruebas complementarias

Determinaciones basales hormonales

- Hormona luteinizante (LH) y hormona estimulante del folículo (FSH). Tienen escasa sensibilidad. El aumento de ambas con predomino LH sobre FSH orientan a inicio de pubertad. Los valores normales son entre 1-5 U/L.
- Tirotropina (TSH) y tiroxina (T4). En ocasiones el aumento de TSH estimula la producción de prolactina, favoreciendo la aparición del botón mamario y galactorrea en las niñas.
- Estradiol: útil en la pubertad precoz en niñas. Escasa sensibilidad, valores normales no descartan una pubertad precoz. Se encuentra aumentado en quistes ováricos, tumores de ovario y tumores suprarrenales.
- Testosterona. Sus niveles son útiles para diagnosticar de pubertad precoz a un niño. Valores > 0.5 ng/ml se consideran en rango puberal.
- Sulfato dehidroepiandrosterona (DHEAS) y 17-hidroxi-progesterona (17-OHP). Niveles anormales sugieren patología suprarrenal. Útiles en el niño con sospecha de pubertad precoz y también son útiles en niñas que presentan adrenarquia precoz junto con aumento de la velocidad de crecimiento y adelanto óseo para valorar la presencia de hiperplasia suprarrenal.
- Gonadotropina coriónica humana B (BHCG): marcador tumoral en casos de pubertad precoz periférica. Es de utilidad en tumores germinales testiculares productores de BHCG y en tumores germinales extragonadales (hígado, mediastino, cerebro) [14].

Ecografía pélvica: se realiza siempre que se sospeche pubertad precoz en niñas ya que nos permite valorar el tamaño ovárico y uterino. Son criterios ecográficos de pubertad: tamaño ovárico mayor de 1.5 ml con más de 6 quistes foliculares de 5-8 mm. Útero con volumen mayor de 1.8 ml, longitud mayor de 35 mm y relación cuerpo/cuello mayor de 1[15].

Test de estimulación con LHRH

Valora la función hipofisaria, determinando los niveles séricos de LH/FSH tras estimulación con gonadotropinas.
Protocolo: se realiza a primera hora de la mañana. Se extraen FSH y LH basales, posteriormente se administran 100 mcg/m^2 de LHRH intravenosa (máximo de 100 mcg) y se realizarán determinaciones de LH y FSH a los 15', 30', 45', 60' y 90'.
Interpretación: un nivel de LH superior a 5-7 UI/L es sugestivo de pubertad precoz central[16].

G. Causas más frecuentes de pubertad precoz central (PPC) (Dependiente de gonadotropinas)

La PPC es causada por la activación del eje hipotálamo-hipófisis gonadal, resultando en un incremento de secreción de GnRH (factor liberador de gonadotropinas), e incremento de LH/FSH. La PP **idiopática** constituye la causa más frecuente de PP en niñas (95% de los casos son de causa idiopática), mientras que en el varón prevalece la causa orgánica (en el 50 % de los casos). Otras causas están señaladas en la Tabla 3[17,18].

H. Resonancia nuclear magnética (RNM) craneal

La RNM con énfasis en el área selar, es una prueba obligada en los varones con pubertad precoz central y en las niñas menores de 6 años.
Es poco frecuente encontrar patología en niñas entre 7 y 8 años de edad, por tanto, en esos casos se debe individualizar la necesidad de realizarla, aunque algunos autores la recomiendan siempre que se sospeche pubertad precoz de origen central[19].

I. Causas más frecuentes de pubertad precoz periférica (PPP) (Gonadotropin independiente)

La PPP está causada por la secreción de hormonas sexuales independientemente de la activación del eje hipotálamo-hipófisis-gonadal. Es menos frecuente que la PPC. El origen de los esteroides sexuales pueden ser las gónadas (tumores ováricos que suelen ser benignos; tumores testiculares que suelen tener buen pronóstico pese a su malignidad), glándulas adrenales, HGC producida por un tumor de células germinales o tratamientos con esteroides (Tabla 4).

Entre las causas genéticas están:

- Síndrome de McCune-Albright. Es un trastorno infrecuente causado por la mutación en el gen G_s alfa. Es más común en niñas que en niños y puede ocasionar otros trastornos endocrinológicos. Se caracteriza por la triada consistente en pubertad precoz periférica (por elevación cíclica de estrógenos originados en quistes ováricos, siendo la FSH y LH normales), displasia fibrosa poliostótica (lesiones óseas múltiples expansivas que originan fracturas y deformidades, afectándose sobre todo el fémur y pelvis) y lesiones cutáneas hiperpigmentadas (manchas café con leche de bordes irregulares que no rebasan la línea media y que se localizan en el mismo lado que la afectación ósea). El tratamiento consiste en inhibidores de la síntesis de estrógenos (Testolactona) o inhibidores del receptor de estrógenos (Tamoxifeno)[2,20].

- Pubertad precoz familiar en el varón o testotoxicosis. Enfermedad autosómica dominante que produce PPP en el varón. Una mutación en el receptor de la LH desencadena maduración de la célula de Sertoli y de Leydig con aumento de la esteroidogénesis testicular, lo que origina virilización importante y aumento del tamaño testicular a una edad temprana. El tratamiento consiste en disminuir los efectos de la testosterona con un antiandrógeno (espironolactona) mas un inhibidor de la aromatasa (testolactona). También se ha usado ketoconazol[2,21].

Tabla 1. Estadios de Tanner en niñas (Tomado de Tanner 1962 [11])

	Desarrollo mamario	**Desarrollo vello púbico**
Estadio I	Pecho infantil	No vello púbico
Estadio II	Elevación de la mama con botón mamario	Vello púbico escaso, no rizado, en labios mayores
Estadio III	Aumento y elevación de mama y areola	Vello rizado, basto y oscuro sobre pubis
Estadio IV	La areola y el pezón se elevan sobre la mama	Vello púbico tipo adulto, no sobre muslos
Estadio V	Pecho adulto, areola no sobreelevada	Vello adulto zona medial muslo

Tabla 2. Estadios de Tanner en niños (Tomado de Tanner 1962 [11])

	Desarrollo genital	**Desarrollo vello púbico**
Estadio I	Prepúber: testículos y pene infantiles	Sin vello púbico
Estadio II	Aumento del escroto y de los testículos, enrojecimiento de la piel del escroto y aumento de las arrugas del escroto, pene infantil	Vello púbico escaso en la base del pene
Estadio III	Aumento de la longitud y del grosor del pene. Aumento de los testículos y escroto	Vello sobre pubis rizado, grueso y oscuro
Estadio IV	Ensanchamiento del pene y del glande, aumento de los testículos, aumento y oscurecimiento del escroto	Vello púbico adulto que no cubre los muslos
Estadio V	Genitales adultos	Vello adulto que se extiende a zona medial y muslos

Tabla 3. Causas de pubertad precoz central

Idiopática	Esporádica, familiar, tras adopción (procedentes de países en desarrollo)
Alteración del sistema nervioso central (SNC)	Tumores del SNC: hamartoma hipotalámico (causa orgánica más frecuente de PPC). Otros tumores: glioma, astrocitoma, ependimoma, craneofaringioma. Infecciones del SNC: meningitis, encefalitis, abscesos cerebrales, granulomas Traumatismo craneal, posradiación, poscirugía, quimioterapia Malformaciones del SNC: hidrocefalia, displasia septoóptica, mielomeningocele
Otras causas	Hipotiroidismo grave: única forma de pubertad precoz en la que se enlentece la velocidad de crecimiento. Hiperprolactinemia Hipercortisolismo Insuficiencia suprarrenal crónica Exceso de hormona de crecimiento Hiperplasia suprarrenal congénita Fármacos Asociada a síndromes (Rusell-Silver, Williams, Cohen)

Tabla 4. Causas de pubertad precoz periférica

Función gonadal autónoma	- Síndrome de McCune-Albright - PP familiar del varón o testotoxicosis - Quistes ováricos

Tumores gonadales	- **Ovario**
	  - Tumores de las células de la granulosa
	  - Tumores de las células de la teca
	  - Tumores de celularidad mixta
	- **Testículo**
	  - Tumores de células de Leydig
	  - Tumores de células de Sertoli (asociación a síndrome de Peutz-Jeghers)

Exposición o ingestión de esteroides sexuales exógenos	Andrógenos (anabolizantes) y estrógenos (cremas, anticonceptivos)
Tumores secretores de HCG (sólo en varones):	Hepatoblastoma, coricarcinoma, teratoma
Patología suprarrenal	- Hiperplasia suprarrenal congénita - Corticosuprarrenaloma (adenoma o carcinoma)
Patología tiroides	Hipotiroidismo primario severo (síndrome de Van-Wyk-Grumbach)

Figura 1. Estadios desarrollo mamario en niñas [11].

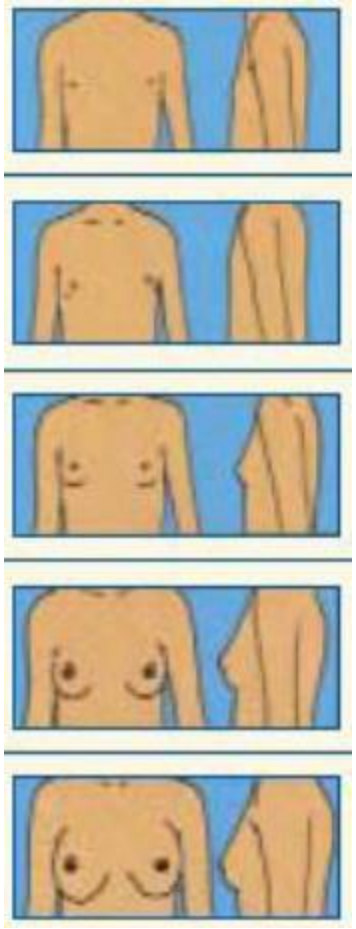

S1

S2

S3

S4

S 5

Figura 2. Estadios del desarrollo vello púbico en niñas, según Tanner[11]

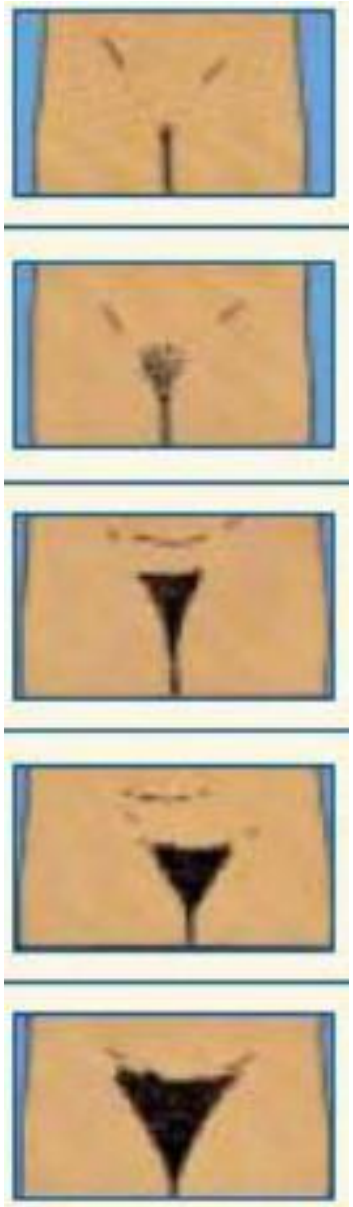

P1

P2

P3

P4

P 5

Figura 3. Estadios de desarrollo puberal, según de Tanner en niño [11]

Estadio 2

Estadio 3

Estadio 4

Estadio 5

BIBLIOGRAFÍA

1. Harrington J, Palmert MR. Definition, etiology, and evaluation of precocious puberty. UpToDate 2018. [Fecha de acceso 27 oct 2018]. Disponible en www.uptodate.com

2. Harrington J, Palmert MR. Treatment of precocious puberty. UpToDate 2018. [Fecha de acceso 27 oct 2018]. Disponible en www.uptodate.com

3. Guerrero Fernández J, Gracia Bouthelier R. Patología de la pubertad. En: Endocrinología clínica 2ª ed. Pallardo Sánchez LF, Lucas Morante T, Marazuela Azpiroz M, Rovira Loscos A (eds.). Madrid: Editorial Díaz de Santos; 2014. p.189-97.

4. Guerrero López C, de la Vega Jiménez F. Pubertad normal y variantes de la normalidad. En: J. Guerrero-Fdez, I. González Casado (directores). Manual de diagnóstico y terapéutica en endocrinología pediátrica. v.1.0. 1ª ed. Madrid; Ergon; 2018. p. 468-75.

5. Garzón Lorenzo L, Cruz Rojo J, Sánchez del Pozo J. Sospecha de pubertad precoz. En: J. Guerrero-Fdez, I. González Casado (director). Manual de diagnóstico y terapéutica en endocrinología pediátrica. v.1.0. 1ª ed. Madrid; Ergon; 2018. p. 533-52.

6. Fuentes Castello MA, Vargas Torcal F. Pubertad precoz y pubertad adelantada. En: Endocrinología Pediátrica. Manual práctico. López Siguero JP, García Cuartero B. Madrid: Editorial Médica panamericana; 2013. p.59-65.

7. Carel JC, Léger J. Precocious Puberty. N Engl J Med. 2008;358:2366-77.

8. López Valero GN, García Fraile ML, Muñoz Calvo MT. Pubertad normal y patológica. En: Manual práctico de pediatría en atención primaria. García-Sicilia López J y cols. 2ª ed. Madrid: Publimed; 2013. p.935-46.

9. Garibaldi LR, Chemaitilly W. Trastornos del desarrollo puberal. En: Kliegman RM, Stanton BF, St Geme JW, Schor NF, Behrman RE (eds.). Nelson Tratado de Pediatría. 20ª ed. Elsevier; 2016. p.2771-8.

10. Alteraciones de la pubertad. En: Nelson Pediatría esencial. 7ª ed. Marcdante KJ, Kliegman RM. Barcelona: Elsevier España; 2015. p.589-96.

11. Tanner JM. Growth at adolescente. Oxford: Blackwell Scientific Publications Ltd; 1962. p.37.

12. Carrascosa Lezcano A, Fernández García JM, Fernández Ramos C, Ferrandez Longás A, López –Sigero JP, Sánchez González E et al. Estudio transversal español de crecimiento 2008. Parte II: valores de talla, peso e índice de masa corporal desde nacimiento a la talla adulta. An Pediatr (Barc).2008;68(6):552-69.

13. Carrascosa A, Fernández JM, Ferrández A, López-Siguero JP, López D, Sánchez E . Estudios españoles de crecimiento 2010. Rev Esp Endocrinol Pediatr.2011;2:59-62.

14. Medina Navarro B, Martin Tejedor B, López Siguero JP. El uso de la edad ósea en la práctica clínica. An Pediatr Contin. 2014;12:275-83.

15. Badouraki M, Christoforidis A, Economou I, Dimitriadis AS, Katzos G. Evaluation of pelvic ultrasonography in the diagnosis and differentiation of various forms of sexual precocity in girls. Ultrasound Obstet Gynecol. 2008;32:819-27.

16. Calofré JC, Payeras F, Silva C, Salvador J. Pruebas funcionales endocrinológicas. En: Prieto Valtueña JM, Yuste Ara JR (eds.). Barcells La Clínica y el laboratorio. 22ª ed. Elsevier Masson; 2015. p. 329-405.

17. Teilman G, Pedersen CB, Skakkeabaek NE, Jensen TK. Increased risk of precocious puberty in internationally adopted children in Denmark. Pediatrics. 2006;118:391-9.

18. Soriano Guillén L, Argente J. Fundamentos clínicos y diagnósticos-terapéuticos de la pubertad precoz central y periférica. Rev Esp Pediatr. 2009;65:445-60.

19. Fahmy JL, Kaminsky CK, Kaufman F, Nelson MD Jr, Parisi MT. The radiological approach to precocious puberty. Br J Radiol. 2000;73(869):560-7.

20. Brillante B, Guthrie L, Van Ryzin C. McCune–Albright Syndrome: An overview of clinical features. J Pediatr Nurs. 2015;30(5):815-7.

21. Gondos B, Egli CA, Rosenthal SM, Grumbach MM. Testicular changes in gonadotropin-independent familial male sexual precocity. Familial testotoxicosis. Arch Pathol Lab Med. 1985;990-5.